5 (2):88-l02,1996 Selección

Ortopedia y Deporte

Exploración clínica del plano sagital del raquis

L. Serna García*, F. Santonja Medina** y A. Pastor Clemente***

Clinical exploration of the spine sagital vew

Resumen

Dentro del conjunto de desalineaciones raquídeas, las de presentación más frecuente corresponden a la disposición sagital de la columna, las cuales suelen ser poco conocidas y estudiadas. El médico del deporte ha de dominar la metódica de exploración de las distintas regiones anatómicas, conociendo la correcta ejecución de las exploraciones de las que dispone y su adecuada interpretación. Para el análisis de las desalineaciones sagitales del raquis es imprescindible que adopte el explorado su postura habitual. Existen diversos métodos y dispositivos que cuantifican el grado de curvatura cifótica y lordótica. Se describe el método de las flechas sagitales y sus índices, haciendo especial énfasis en su sistemática de realización. También se detallan otros métodos más inusuales en nuestro medio como el cifómetro, los inclinómetros y el pantógrafo. Para una adecuada valoración de las desalineaciones es preciso conocer si existe estructuración y su grado, para lo que describimos la postura en "autocorrección ", resultando de interés para el tratamiento y en ocasiones para la indicación deportiva. Pero la valoración de este plano de la columna no sólo debe realizarse en bipedestación, sino que hay que incluir sistemáticamente su estudio dinámico analizando el comportamiento de la columna durante la flexión del tronco, postura muy adoptada en las actividades deportivas por lo que adquiere notable importancia para la Medicina Deportiva. La exploración clínica realizada de forma sistemática es también muy útil para el seguimiento de estas desalineaciones, al permitir disminuir el número de controles radiográficos, lo que reduciría notablemente las dosis de radiación.

Selección, 1996; 5(2):88-102

Palabras clave: Cifolordosis, exploración clínica, flechas sagitales, autocorrección, estructuración, flexión tronco.

Summary

Among the spine non-alignment problems, the most frequent are the one with a sagital position, but unfortunately, unknown the sports physician should be very accustom to the differents anatomic areas and subsequently appropriate procedures. For an accurate analysis of the problem, the patient should be in a natural posture and after that we can use different procedures like the sagital

Ldo. en Medicina y Cirugía. Master en Salud del Escolar y Adolescente por la Universidad de Murcia.
Profesor Titular de Universidad. Área de Fisioterapia. Universidad de Murcia Especialista en Medicina del Deporte y en Traumatología. Director Master Salud del Escolar y Adolescente. Director Centro de Medicina del Deporte. Ayuntamiento de Cartagena. Especialista en Medicina de la Educación Física y el Deporte. Master en Salud del Escolar y Adolescente por la Universidad de Murcia.

arrows plus index. Also there are other methods for measuring the different bends. For an accurate study of non-alignment it is necesary to evalute if there are structuration and it degree, for that we describe the "autocorrection" posture, of interest for treatments and exercise guide line. But the study of this pathology should be done not only in a stand-up position, also with a dynamic study analyzing the spine behavior during the trunk flexion, a very common adoption in sports activities.

After an initial Xray study of teh ciphosis the former procedures can reduce the number and ammount of expositions to radiation.

Key words: Cipholordosis, clinical exploration, sagital artrosis, autocorrection, stucture, trunk flexion.

TABLA I

Prevalencia de las deformidades sagitales del raquis

Autor	*Año*	*Prevalencia (%)*
SCHEUERMANN (46)	1936	1,2
SORENSEN (48)	1964	0,4 - 8,3
LESUR (31)	1969	9 (niños) 16 (adolescentes)
ASCANI (1)	1977	3,1
DRUMMOND (15)	1979	0,1
ALMAGRO (0)	1984	2,4 (Cifosis >50°)
CHOPIN (9)	1989	5 - 10
HIDALGO (25)	1989	6,7
DOMMISSE (14)	1990	21
NITZSCHKE (38)	1990	12 ♀ - 15 ♂
JORDA (26a)	1991	13,5
HAZEBROEK (22)	1992	7,1
HUESA (26)	1992	7,5

Introducción

Es conocido que ciertas actividades deportivas pueden incidir negativamente sobre algunas deformidades ortopédicas, sobre todo raquídeas, en individuos esqueléticamente inmaduros (4, 44). En la actualidad, se está haciendo más hincapié en los efectos reales que las diferentes actividades deportivas puedan ejercer sobre el normal desarrollo del sistema músculo-esquelético en el joven deportista, y especialmente durante el periodo de crecimiento acelerado preadolescente.

Un reconocimiento médico metódico permitirá detectar esas anomalías susceptibles de empeoramiento y orientar al deportista hacia actividades más adecuadas, evitando así posibles secuelas en un futuro (44). La disposición sagital del raquis puede presentar desalineaciones desde edades bien tempranas. Dichas alteraciones pueden progresar hacia deformidades más graves, pudiendo ocasionar secuelas estéticas y dolorosas en la edad adulta, si no hay una prevención y una terapéutica adecuada y precoz que las corrija (5, 9, 32, 36, 48).

Sin embargo, el estudio del raquis en su perfil sagital no ha tenido excesiva relevancia en la literatura médica, si se compara con la diversidad de trabajos referidos al estudio de las desviaciones anteroposteriores.

Las cifras de prevalencia de dichas desviaciones es muy diferente en la diversa bibliografía consultada. Ello es debido, en parte, a que se hace referencia a diversas desviaciones -estructuradas unas, funcionales otras, no siempre discerniendo de cuales se trata-; y, en parte, a que hay distintos criterios a la hora de valorar una curvatura como patológica. En cualquier caso, la prevalencia aportada por diferentes autores (Tabla I), alertan sobre la importancia de tales deformidades.

Una correcta alineación del aparato locomotor es aconsejable para la realización de una práctica deportiva con una elevada dedicación, con lo que se disminuirán sobrecargas y lesiones; su estudio se hace preciso en el deportista sobre todo durante el desarrollo. Cuando se trata de realizar educación física o deporte con carácter formativo o lúdico durante el crecimiento, el interés de conocer estas deformidades estriba en la posibilidad de su pronta intervención terapéutica.

Debido a la elevada prevalencia de estas alteraciones y a la posibilidad de modificar su historia natural mediante terapéutica y/o actividades deportivas, es necesario incluir la valoración de la disposición sagital del raquis en el reconocimiento de aptitud del deportista, sobre todo durante el crecimiento así como en el primer examen que se realice a un adulto.

Conceptos

La alteración del equilibrio fisiológico del raquis provoca la aparición de deformidades que modifican su morfología habitual. Dichas deformidades pueden darse en el plano frontal, en el sagital o en ambos a la vez.

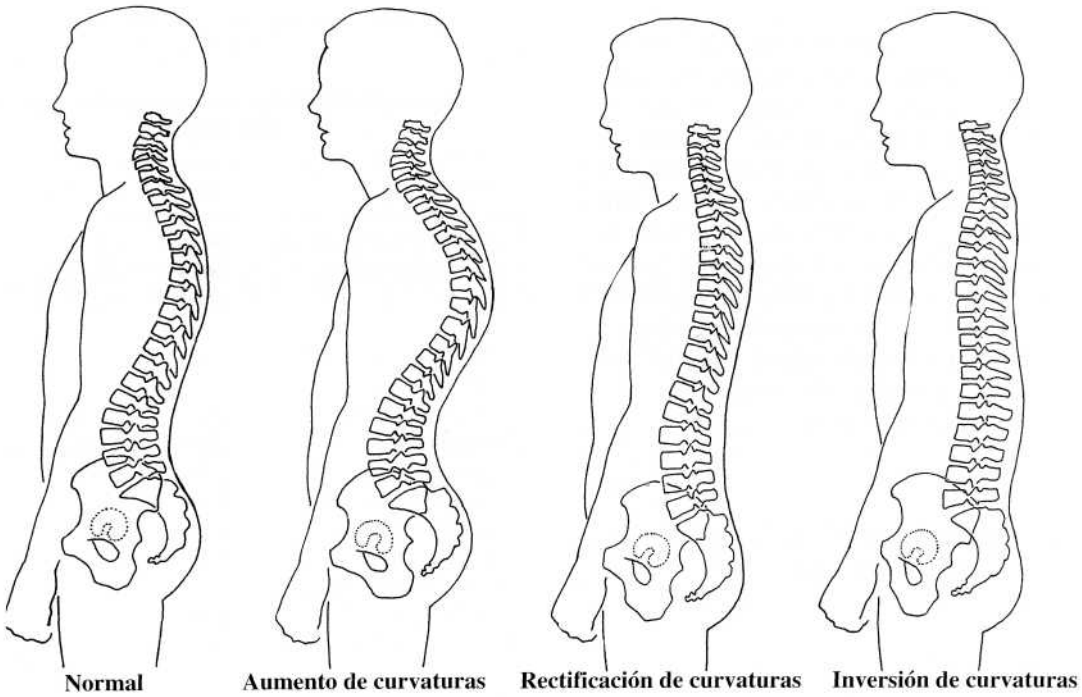

Fig. 1a. Esquema con las distintas disposiciones del raquis en el plano sagital.

En el plano frontal, la columna vertebral muestra fisiológicamente una disposición lineal. La perpetuación de cualquier curva lateral es anormal y se denomina **escoliosis**.

En el plano sagital, el raquis muestra sus curvaturas fisiológicas con angulaciones que oscilan entre amplios márgenes de normalidad. La deformidad podrá darse por aumento, disminución, e incluso inversión de las curvas fisiológicas (Fig. 1a). Al aumento de la convexidad posterior de la curva torácica se le denomina **cifosis**; al aumento de la concavidad posterior de la curvatura lumbar, **lordosis**; a la disminución o abolición de las curvas fisiológicas, **dorso plano**; a la aparición de una cifosis lumbar o lordosis torácica, se le denomina **inversión de curvaturas** (Fig. 1b). Estas alteraciones pueden darse aisladas o asociadas unas con otras.

La presencia de una deformidad raquídea exige un diagnóstico preciso, por lo que hay que analizar la reductibilidad de la desalineación. Con ello se establecen dos grupos, las **no estructuradas** que son reductibles por lo que se denominan también *funcionales, posturales o actitudes,* y las **estructuradas** que son parcialmente irreductibles y se consideran también *verdaderas*.

Las primeras no presentan alteración estructural ósea y pueden ser corregidas espontáneamente por el individuo. Son anomalías del grado de curvatura que no obedecen a deformaciones de los cuerpos vertebra-

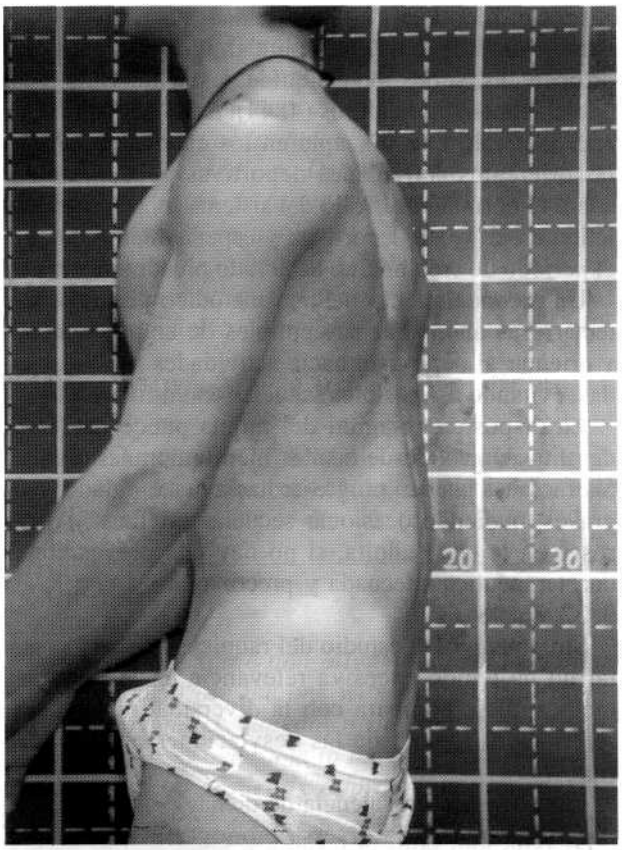

Fig. 1b. Infrecuente cifosis lumbar en un adulto asociada a una lordosis torácica.

TABLA II

Clasificación etiológica de las desalineaciones sagitales del raquis

A. DEFORMIDADES NO ESTRUCTURADAS
- A.1 Idiopáticas
  - A.1.1 Por aumento de las curvaturas fisiológicas:
    - Hipercifosis, cifosis dorsal asténica, actitud cifótica o cifosis postural.
    - Cifolordosis asténica o hiperlaxa.
    - Hiperlordosis lumbar.
  - A.1.2 Por extensión de las curvas a todo el raquis:
    - Cifosis total.
    - Lordosis total.
  - A.1.3 Por desaparición de las curvas fisiológicas:
    - Espalda plana o dorso plano.
  - A.1.4 Por inversión de curvaturas.
    - Cifosis lumbar.
    - Lordosis torácica.
- A.2 Secundarias a:
  - A.2.1 Parálisis.
  - A.2.2 Encefalopatías.
  - A.2.3 Miopatías.
  - A.2.4 Discopatías.
  - A.2.5 Compensación de lesión raquídea o pelviana.

B. DEFORMIDADES ESTRUCTURADAS
- B.1 Regulares
  - B.1.1 Deformidades constitucionales.
  - B.1.2 Enfermedad de Scheuermann.
- B.2 Irregulares ó angulares
  - B.2.1 Malformaciones congénitas.
  - B.2.2 Post-traumáticas.
  - B.2.3 Post-infecciosas.
  - B.2.4 De origen inflamatorio.
  - B.2.5 Enfermedades óseas constitucionales.
  - B.2.6 Yatrógenas.

les ni lesiones de la estructura ósea, aunque pueden estructurarse con el paso de los años.

Las segundas, se caracterizan por dos factores: la persistente posición anómala que no permite su completa corrección activa ni pasiva; y la deformación estructural de vértebras, discos y, en general, de todos los elementos vertebrales implicados. Se habla de irreductibilidad cuando las mediciones radiográficas en las placas en bipedestación y en corrección máxima, no difieren más de 10° (49). Según el aspecto morfológico que presenten las desviaciones estructuradas se definen también como:

* **Regulares,** caracterizadas por una morfología redondeada y armoniosa, como consecuencia de angulaciones vertebrales o discales repartidas sobre más de cuatro segmentos consecutivos (49) y que por lo general no entrañan riesgo para el contenido medular.

* **Angulares** o irregulares, caracterizadas por la existencia en la columna de un cambio brusco de dirección muy localizado, que implica la angulación de uno, dos o tres segmentos consecutivos. El vértice (ápex) puede ser óseo, discal o lagunar cuando existe destrucción de los cuerpos vertebrales por tumor, infección, etc. (49). Las angulares son patológicas y conllevan el riesgo de compresión medular, ya sea por su inestabilidad o por la importancia de la angulación.

Finalmente, se debe discernir entre las curvas principales y las de compensación de las mismas. Las cifosis patológicas se compensan con una lordosis lumbar; las cifosis toracolumbares determinan frecuentemente un dorso plano suprayacente; una cifosis lumbosacra, se compensa con una hiperlordosis torácica de radio corto. Las hiperlordosis se compensan con cifosis. Las rigideces y anquilosis de cadera (habitualmente flexum de caderas) desencadenan hiperlordosis lumbar (49).

En la Tabla II se establece una clasificación etiológica de las desalineaciones raquídeas que pueden darse en el plano sagital.

Exploración clínica

Debe incluir la inspección de la postura del sujeto y el examen sagital del raquis propiamente dicho, valorando la estática y dinámica del mismo y la flexibilidad de las curvas. En el caso de niños y adolescentes, es preciso investigar el estado de crecimiento y maduración, cuyo conocimiento es decisivo para elaborar una prognosis en la evolutividad de la curva, debido a que suele progresar hasta que la maduración ósea se completa, y para decidir la aplicación del tratamiento más adecuado. Para realizar esta exploración clínica, el deportista debe conservar únicamente la ropa interior.

Puede resultar conveniente cuando exploramos niños que éstos permanezcan subidos en un dispositivo de unos 30-50 cm de alto (taburete, tarima, podoscopio), que los sitúe a una altura que facilite nuestras observaciones.

Inspección. Debe valorarse la actitud postural general. El desarrollo de la postura está sometido al influjo de factores hereditarios, familiares e individuales como edad, sexo, constitución, hábitos posturales, patologías, ejercicio físico, aspectos psicológicos, etc que deben ser tenidos es cuenta durante su valoración. El examen de la postura puede sugerir ampliar la exploración hacia aspectos concretos que puedan estar condicionando el desarrollo de la misma.

Para Tchadjian (50) la postura de cada persona tie-

ne características propias y la clasifica en cuatro grados: postura excelente, o casi perfecta; postura buena, pero no ideal; postura pobre, pero no la peor posible; y postura mala, posiblemente productora de síntomas. En la postura excelente, la cabeza y los hombros están equilibrados sobre pelvis, caderas y rodillas; la cabeza se mantiene erguida, el esternón es la parte del cuerpo más anterior, el abdomen está recogido y plano, y las curvas raquídeas están dentro de los límites normales. En la postura mala, la cabeza está protruida hacia delante en grado notable, el tórax está deprimido, el abdomen está relajado y es protuberante, las curvas raquídeas son exageradas y los hombros están alineados por detrás de la pelvis.

Algunos autores consideran también importante estimar el morfotipo constitucional del sujeto (11), pero en la actualidad se sustituye por el estudio cineantropométrico al ser un método cuantitativo que permite comparaciones a lo largo de su evolución.

Examen del plano sagital del raquis. Es importante su sistematización tanto en la valoración inicial como en exámenes ulteriores, lo que permitirá establecer comparaciones en la evolución de la morfología raquídea y reducir el número de exposiciones radiográficas. La morfología del raquis es muy variable en función de la edad del sujeto. La adquisición de las curvas raquídeas se hace muy progresivamente después del comienzo de la marcha. Su evaluación clínica es algo más compleja y deberá abarcar tres aspectos: estudio en postura estática, determinando si las angulaciones que presentan dichas curvas se encuentran dentro de los valores aceptados como normales o si los sobrepasan por exceso o defecto; determinación de su flexibilidad, o sea, establecer si las desalineaciones son funcionales o estructuradas; y estudio dinámico del raquis, analizando su comportamiento en flexión del tronco.

Examen en bipedestación: El sujeto debe ser explorado adoptando su postura habitual: relajado, piernas extendidas, pies no más separados que los hombros y soportando equitativamente la carga del tronco, brazos colgando a ambos lados del tronco con hombros relajados y mirada al frente. Esta postura es fácil de reproducir y fiable, permitiendo, por tanto, la comparación entre las observaciones obtenidas por diferentes exploradores. Es importante velar durante el examen para que el explorado no modifique esta posición.

Para el estudio clínico de la estática raquídea sagital, un método de mediciones lineales que está aceptado por su disponibilidad, sencillez, fácil reproductibilidad y validez, es el de las FLECHAS SAGITALES (9, 10, 13, 27, 31, 35, 41, 42, 49). Para aplicarlo basta una

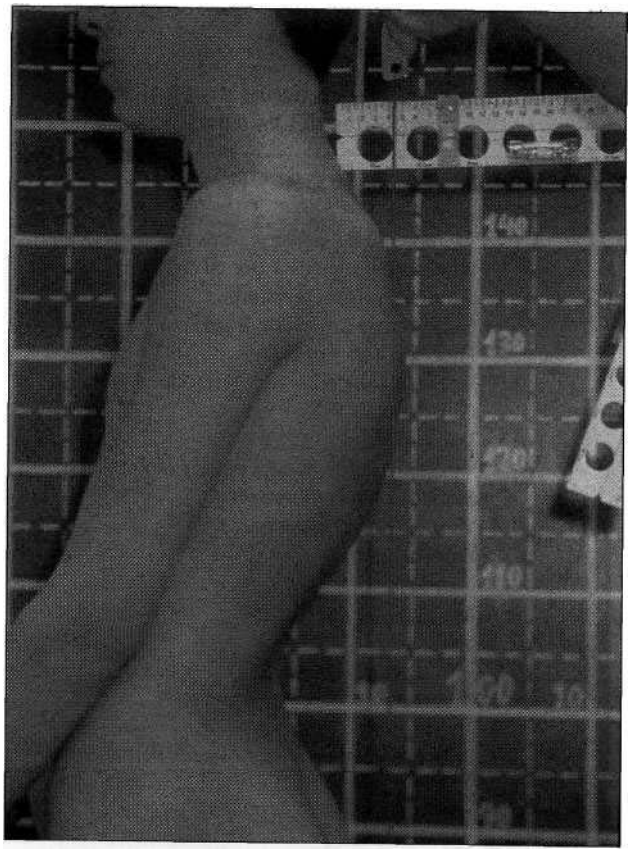

Fig. 2. Flecha cervical de 60 mm. Hilo de la plomada vertical y en contacto con la convexidad dorsal (FT=0).

simple plomada y una regla. Comprobado que el sujeto mantiene la postura habitual relajada, se aproxima la plomada a su dorso, alineada medialmente frente a la protrusión de C_7 y contactando con el primer saliente del perfil sagital.

Previamente a la medición, se habrá de retirar lo suficiente el slip para evitar el contacto del hilo con el mismo. Conservando la plomada en esta posición (vertical al suelo y tangencial a los salientes del perfil sagital), se miden (con la regla del goniómetro de uso habitual) las distancias existentes entre el hilo de la plomada con cuatro puntos de referencia que se denominan **flechas.** Dichas flechas son: CERVICAL (FC), a la altura de la protrusión de C_7 (Fig. 2); TORÁCICA (FT), en el ápex de la convexidad de la espalda, generalmente T_6-T_7-T_8; LUMBAR (FL), en la máxima concavidad lumbar, habitualmente a la altura de L_3L_4; y SACRA (FS) (Fig. 3), en el inicio del pliegue interglúteo, que generalmente coincide con S_2-S_3. Estas distancias se anotan en mm.

Clásicamente se acepta que la plomada, en un individuo normal, debe ser tangencial al vértice de la curva cifótica torácica y al sacro (9, 13, 31, 41, 49).

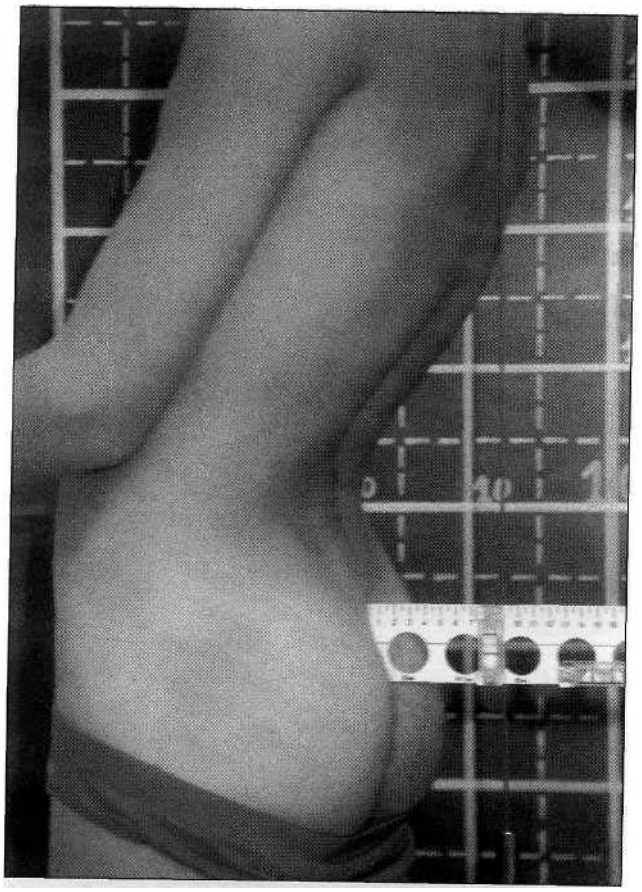

Fig. 3. Flecha sacra de 80 mm, indica un eje muy atrasado.

Cuando no lo es, evidencia una modificación del eje vertebral que estará atrasado, si la flecha sacra alcanza un valor mayor que cero (Fig. 3) o adelantado si el valor mayor que cero lo alcanza la flecha torácica (Fig, 1b). Se encuentra modificaciones del eje en el 80% de una serie de más de 700 deportistas universitarios examinados (42).

Como valores de referencia de la normalidad de las flechas sagitales, Stagnara (49) refiere los resultados de Dran sobre un estudio de 50 jóvenes entre 20 y 29 años, encontrando que la FC variaba entre 20 y 90 mm, con los valores más frecuentes situados entre 40 y 50 mm; la FL oscilaba entre 10 a 50 mm, con los valores más frecuentes entre 20 y 35 mm; la FT se calcula indirectamente, de la semisuma de las flechas anteriores, obteniendo unos valores entre 25 y 70 mm, siendo más frecuentes los de 40 a 55 y 30 a 35 mm.

Chopin y David (9) refieren unos valores medios en C_7 de 45 mm y en L_3 de 35 mm. Chopin y Chopin (10) afirman que las flechas cervical y lumbar se distancian de la plomada prácticamente lo mismo, oscilando sus valores, según la talla del individuo entre 20 y 40 mm, reduciéndose estas distancias en el niño entre 15 y 25 mm. Dimeglio (13) da unos valores normales de 30 mm para la flecha cervical y lumbar. Otros autores especifican la existencia de marcadas variaciones individuales, debiendo tener en cuenta además la edad y la talla del explorado.

La reproductibilidad de este método parece elevada ya que en un estudio sobre variaciones en la medición intraobservador (repetición de las mediciones por un explorador sobre un mismo individuo), se obtuvo un margen de error de 5 mm, atribuyendo su autor (49) que el mayor riesgo para dicho error se debe a las modificaciones de la postura, como en cualquier otro método de medición de estas curvaturas.

Para evaluar las curvaturas sagitales, basándose en los valores de las flechas sagitales obtenidos, Stagnara (49) propone calcular la semisuma cérvico-lumbar (suma de las flechas cervical y lumbar y dividir por dos), concretando como valores normales de 30 a 55 mm y considerando que por debajo de 30 mm se trata de un dorso plano y por encima de 55 mm, una hipercifosis. Dimeglio[13] calcula la suma de las flechas cervical y lumbar, considerando normal que no sobrepase los 100 mm.

Las cuatro flechas han de ser tenidas en cuenta para determinar la cifosis y lordosis (41), ya que la flecha sacra influye sobre la curva cifótica y lordótica, al igual que la flecha torácica, cuando aisladamente son mayores de cero. Cuando existe una flecha sacra notablemente mayor que cero y su valor no es tenido en cuenta, al interpretar los resultados se sospechará un menor grado de curvatura cifótica y mayor de la lordótica (41). Santonja (41) propone el uso de los llamados "índice cifótico" (IC) e "índice lordótico" (IL), que son fórmulas simplificadas del análisis de regresión múltiple. Cuando el valor de la flecha torácica sea igual a cero (>90% de las exploraciones), los índices se calculan con:

$$IC = \frac{(FC \pm FL \pm FS)}{2} \quad e \quad IL = FL - \tfrac{1}{2} FS$$

y cuando la flecha torácica sea mayor de cero (eje adelantado), las fórmulas son:

$$IC = (FC+FL)/2 - FT \quad e \quad IL = FL - 1/2\ FT$$

En el caso de que todas las flechas sean mayores que cero (no contacta el hilo por interferencia de la ropa o los glúteos), se restará el valor de la menor de ellas a todas las demás, con lo que no magnificaremos el valor del índice (45). Para mejor comprensión puede servir el siguiente ejemplo (fig. 4a): adolescente con FC=90; FT=O; FL=80 y FS=40 (más cómodo espresarlo como: FS=90/0/80/40).

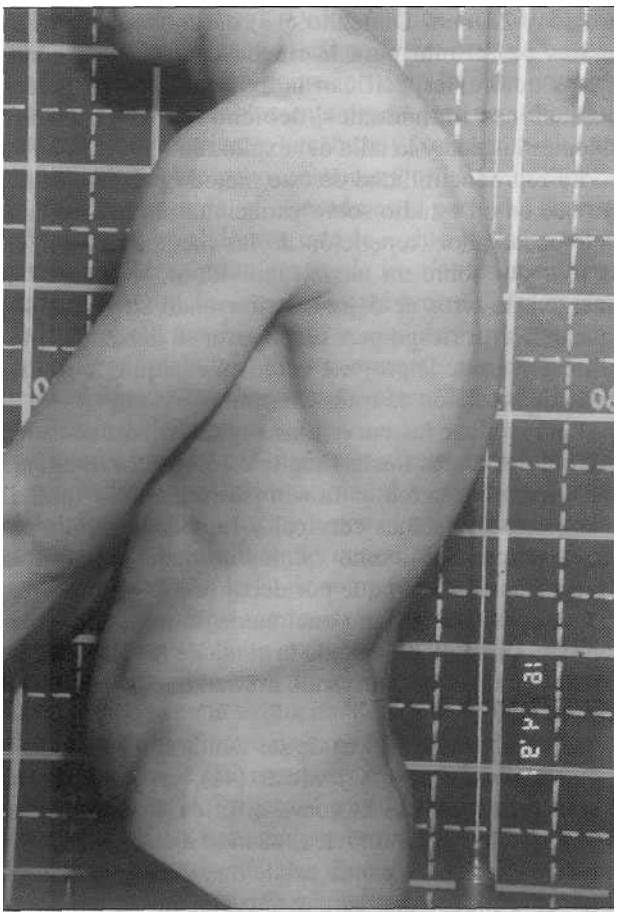

Fig. 4a. Cifolordosis marcada. Los valores de las flechas son: 90/0/80/40 (FC/FT/FL/FS). Su IC=105 y el IL=60.

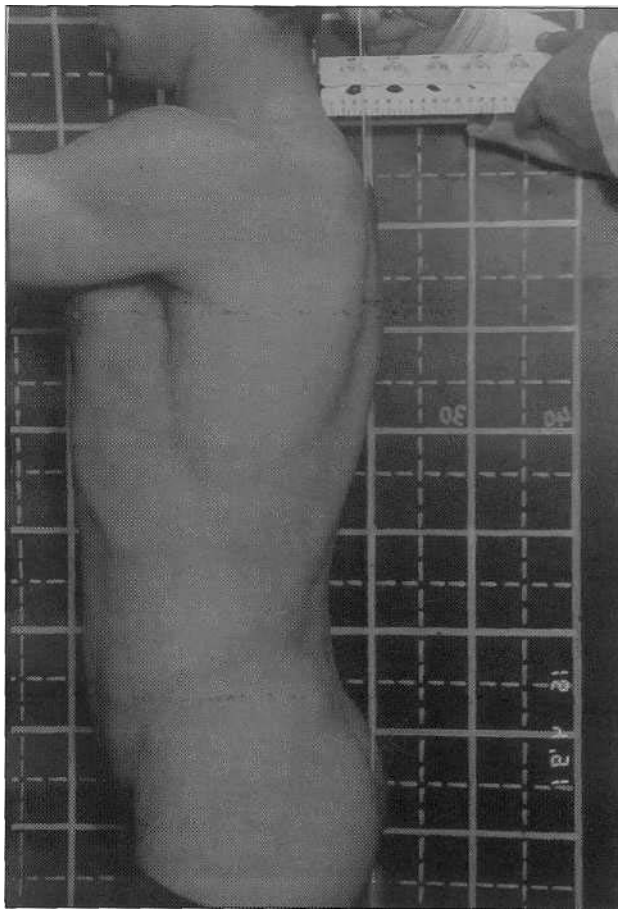

Fig. 4b. Mismo individuo en "autocorrección ". Los valores de las flechas son: 35/0/25/10. El ICA es de 35, indicándonos que es una actitud cifótica.

Su índice cifótico será $\frac{90+80+40}{2} = 210/2 =$ **105.**

Su índice lordótico será 80-1/2 40= 80-20 = 60.

por lo que sospecharemos una marcada cifosis dorsal que la compensa retrasando su eje y una hiperlordosis lumbar.

Para nosotros, las referencias de normalidad de estos índices deben contemplar la edad y la talla del sujeto, ya que la lordosis se desarrolla definitivamente a partir del periodo puberal (45), y el sexo, porque la mujer presenta lordosis ligeramente superior a la del hombre (15a). Se han propuesto como valores normales para el índice cifótico (cifosis normal): en niños prepúberes, entre 20 y 55; valores menores de 20 indicarían rectificación de la curva raquídea y mayores de 55 hipercifosis. En adolescentes y adultos jóvenes, se amplía el límite de normalidad hasta 65. El índice lordótico es normal con valores entre 20 y 40, considerando hiperlordosis los casos que superen este último valor (45), aunque aún se precisan estudios para aquilatar mejor estos valores.

Para valorar y cuantificar la flexibilidad de las curvas sagitales y discernir las curvas posturales o funcionales de las rígidas o estructuradas, existe una fácil y sencilla maniobra que es pedir al sujeto que corrija todo lo posible su cifosis dorsal, estirando al máximo el tronco ("autocorrección") (41, 45). En esta postura se vuelven a medir las cuatro flechas sagitales y se calculan de nuevo los índices cifótico (ICA) y lordótico (ILA) autocorregidos. El ICA tiene como valor de normalidad entre 20-35 (Fig. 4b); cuando alcanza valores entre 37 y 50 indica una tendencia a la estructuración de la curva; y si supera el valor 50 (Fig. 5) indica una clara estructuración de la misma (41, 45). Los estudios realizados dan una gran correlación entre la impresión diagnóstica obtenida con este método y los hallazgos radiográficos correspondientes (41).

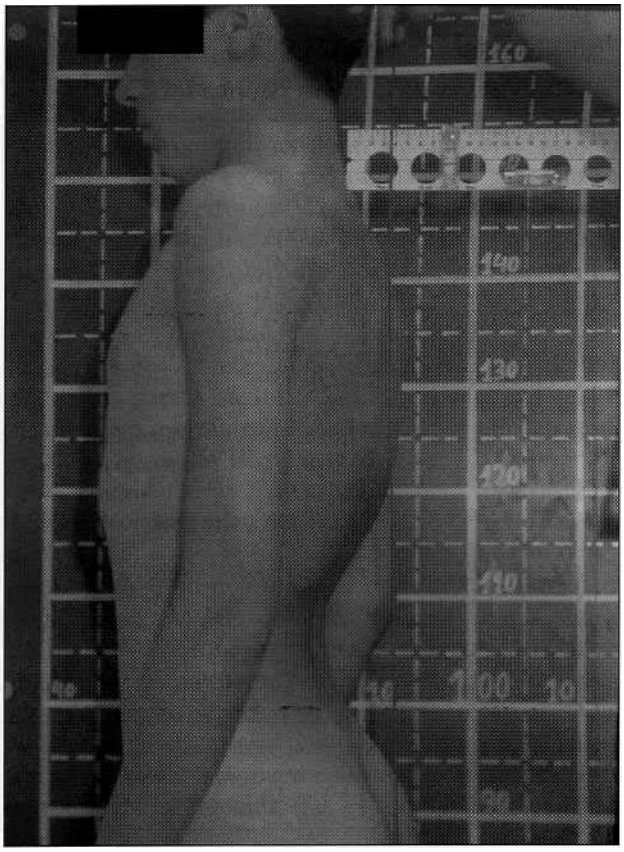

Fig. 5. La postura en autocorrección sólo consigue corregir parcialmente la cifosis del adolescente (FSA=35/0/65/30; ICA=65) de la fig. 2, indicando estructuración de la cifosis.

Dispositivos de medición angular

Para las mediciones cuantitativas en grados de las curvas sagitales del raquis, los dispositivos existentes son el cifómetro, los inclinómetros y el pantógrafo espinal, a los que se han añadido en la actualidad el uso de reglas flexibles y el explorador ISIS.

CIFÓMETRO. Fue diseñado por Debrunner (12) para juzgar la forma y función de la columna dorsal y permite hallar directamente el ángulo de cifosis. Este instrumento puede medir ángulos de hasta 70° con un margen de error por debajo de ±1°. Los ángulos de cifosis se expresan con valor positivo y los de lordosis con valor negativo. La medición se puede realizar con el paciente en posición erguida o con el tronco inclinado hacia adelante o atrás. También es apto para medir la lordosis cervical y para determinar la movilidad de la columna lumbar.

La posibilidad de medir la movilidad de la columna dorsal, sin necesidad de recurrir a la exploración radiológica, hace que este instrumento adquiera un interés especial (39).

INCLINÓMETROS. Estos dispositivos han sido ensayados por varios autores para medir la disposición sagital de la columna y sus movimientos en este mismo plano, alcanzando la reproductibilidad requerida (2, 33).

La medición se realiza en varios niveles, cada 10 cm, a lo largo de la columna vertebral, desde T_1 hasta una línea marcada a 20 cm por arriba del nivel de las espinas ilíacas posterosuperiores. Este sistema es fácil y rápido de usar.

PANTÓGRAFO ESPINAL. Diseñado por Willner (53). Consiste en un pantógrafo con un brazo al final del cual hay montada una pequeña rueda. En el otro extremo hay dispuesto un tablero de dibujo.

Los pacientes se colocan de pie en la postura anteriormente descrita, delante del pantógrafo espinal y se marcan las espinosas de C_7 y L_5 con un dermógrafo. El explorador desliza la rueda del pantógrafo friccionando levemente los procesos espinales entre estas dos marcas. El otro brazo del pantógrafo irá trazando a escala las curvas cifótica y lordótica, sobre un rollo de papel en el tablero de dibujo. La graduación de la escala puede variar entre 1:2 y 1:20. Indicando C_7 y L_5 sobre la línea dibujada, se puede determinar la altura de la columna tóraco-lumbar.

Los ángulos de cifosis y lordosis se miden trazando unas líneas tangentes al contorno de las curvas; las líneas elegidas son las que presentan la máxima desviación con la vertical; los ángulos se obtienen con sus intersecciones. De este modo, dibujando tres líneas se pueden obtener los grados de cifosis torácica y lordosis lumbar.

En el estudio de la reproductibilidad del método, la diferencia media entre las diferentes observaciones fue de 2,7±1,8° (rango 0-7°) para la cifosis y 3,0±l,8° (rango 0-7°) para la lordosis lumbar. La evaluación del error inter-explorador (repetición de la medición de las mismas curvas por diferentes exploradores) dio un coeficiente de variación de 6,5% en cifosis y 7% en lordosis (54).

Los distintos autores que han trabajado con cualquiera de estos tres métodos, resaltan la significativa correlación existente entre el ángulo de la cifosis torácica obtenido en una radiografía y el obtenido mediante los mismos. Como inconveniente es de resaltar que el método pantográfico tiene una tendencia a infraestimar la lordosis.

Todos estos dispositivos pueden ser usados para estudios de detección de las desalineaciones sagitales raquídeas, así como para determinar su evolución (especialmente durante la etapa de crecimiento). Sus inconvenientes son la dificultad para adquirirlos en nuestro medio y el precio comparado con el de las flechas sagitales.

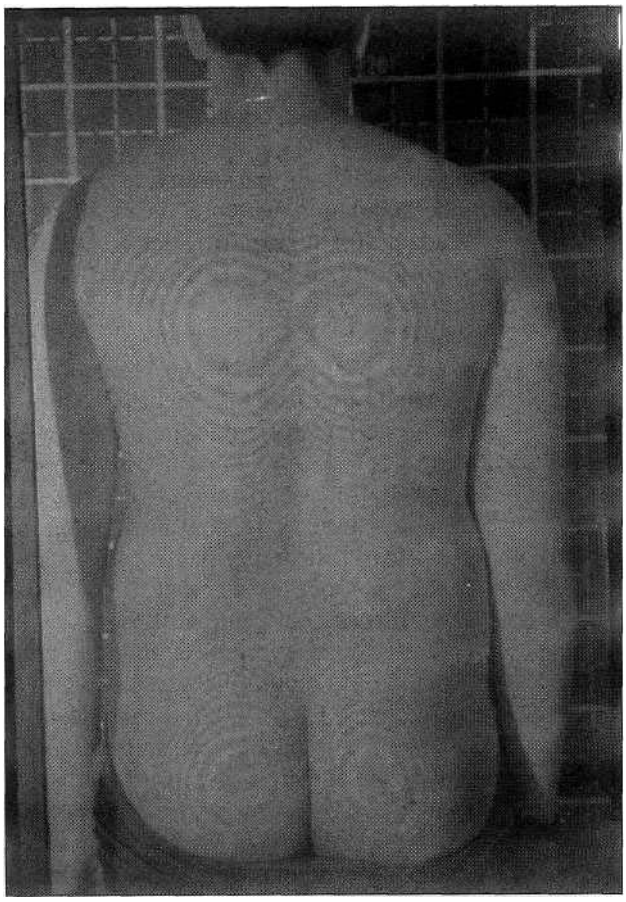

Fig. 6. Topografía de Moiré que muestra una marcada cifosis.

REGLA FLEXIBLE (47). Consiste en aplicar una regla flexible de delineante sobre el perfil sagital de la columna y moldearla a la forma de éste. La técnica es simple, precisa y altamente reproducible. El sujeto se encuentra en la postura habitual relajada. Para la medición de los ángulos, se marcan primero en la piel del sujeto los ápex de las curvas raquídeas. Sobre la regla se marca una señal central a la misma y otras dos a 10 cm por un lado y otro de la anterior. Se aplica la regla sobre la silueta de la columna haciendo coincidir la marca central con la señal del ápex de la curva y se moldea aquella a la forma del perfil sagital. Se dibuja sobre un papel el contorno de la regla moldeada obtenido, marcando también la señal central y las extremas. Se trazan luego dos líneas rectas que unan los extremos de cada hemicurva (desde la marca central a cada una de las otras dos marcas) y se mide el ángulo formado entre ellas. La reproductividad aportada es de ±1°.

EXPLORADOR ISIS (7, 8). El interés por las mediciones topográficas de superficie, entre las que destaca la topografía de Moiré (Fig. 6) que sirvió de pre-

TABLA III

Valores de la curva cifótica torácica

Autor	*Media (DE)*	*Medición*
Asmussen (2)		
Talla 120-129	24.3 (0.81)	Inclinómetro
Talla 130-139	35.4 (0.74)	Inclinómetro
Talla 140-149	34.2 (0.54)	Inclinómetro
Talla 150-159	31.8 (0.95)	Inclinómetro
Talla 160-169	33.3 (1.04)	Inclinómetro
Talla >170	34.2 (0.38)	Inclinómetro
Willner (54)		
M	32.6 (8.52)	Pantógrafo
F	31.0 (8.1)	Pantógrafo
Öhlen (39a)	30.6 (7.9)	Cifómetro
Öhlen (39a)	33.1 (8.0)	Inclinómetro
Carr (8)		
M	37.0 (7.1)	ISIS
F	36.6 (7.5)	ISIS
Mellin (34)		
M	37.5 (9.6)	Inclinómetro
F	32.4 (8.9)	Inclinómetro

NOTA: Solo se cita al primer autor de cada trabajo, ordenado por fecha de publicación. Los valores se refieren en grados. M= masculino, F= femenino.

TABLA IV

Valores de la curva lordótica lumbar

Autor	*Media (DE)*	*Medición*
Asmussen (2)		
Talla 120-129	19.7 (0.74)	Inclinómetro
Talla 130-139	21.3 (0.83)	Inclinómetro
Talla 140-149	21.2 (0.71)	Inclinómetro
Talla 150-159	21.7 (0.81)	Inclinómetro
Talla 160-169	23.2 (1.30)	Inclinómetro
Talla >170	22.3 (1.19)	Inclinómetro
Willner (54)		
M	33.1 (7.9)	Pantógrafo
F	35.4 (8.1)	Pantógrafo
Öhlen (39a)	35.6 (7.8)	Cifómetro
Öhlen (39a)	35.2 (6.9)	Inclinómetro
Carr (8)		
M	31.2 (7.4)	ISIS
F	36.6 (8.4)	ISIS
Mellin (34)		
M	28.6 (7.5)	Inclinómetro
F	27.8 (6.8)	Inclinómetro

NOTA: Solo se cita al primer autor de cada trabajo, ordenado por fecha de publicación. Los valores se refieren en grados. M= masculino, F= femenino.

cursora, dio lugar al desarrollo de una técnica de estereofotogrammetría automatizada denominada ISIS (Integrated Shape Imaging System) (52), que calcula y analiza la forma global de la espalda en tres dimensiones, lo que permite disponer de inmediato de una imagen del perfil sagital del raquis y de las medidas de los ángulos cifótico y lordótico, calculados mediante la intersección de las tangentes de mayor pendiente a las curvas obtenidas. La correlación entre los ángulos medidos en las radiografías y los obtenidos por el ISIS es muy elevada.

Los valores de referencia de las mediciones angulares de las curvas sagitales del raquis mediante estos sistemas no ionizantes (2, 8, 34, 39, 54) quedan resumidas en las tablas III y IV.

Valoración dinámica del raquis

Su valoración nos interesa por dos motivos: para complementar la información sobre el plano sagital del raquis y porque su incorrecta disposición puede predisponer a patología por la repetitividad de determinados gestos deportivos.

En el primer caso, el análisis del morfotipo en flexión del tronco nos puede confirmar la sospecha de estructuración obtenida tras el estudio en bipedestación (ej: incremento de una hipercifosis dorsal), descartar la estructuración (ej: desaparición de una lordosis lumbar acentuada), o sospechar su existencia (cifosis aumentada en flexión del tronco pero con una disposición normal en bipedestación) como sucede en la cifosis funcional (3) (Fig. 7).

En el segundo supuesto, hay determinados gestos deportivos que fuerzan la columna en flexión, por lo que es preciso analizar cómo se dispone en esta posición, por si fuese preciso una corrección del gesto deportivo o implantar una terapéutica (44). Esto sucede en diversas actividades como la danza, gimnasia rítmica, luchadores, artes marciales, ejercicios de estiramiento de isquiosurales, etc que en parte pueden ser responsables de las imágenes radiográficas encontradas en muchos practicantes de diferentes deportes (23).

Para analizar la disposición de las curvaturas sagitales en flexión del tronco, se invita al sujeto a que flexione lentamente su tronco, dejando los brazos relajados perpendiculares al suelo, con las palmas juntas y manteniendo las rodillas en extensión (clásico test de Adams), colocándose el explorador lateralmente. En esta posición se valora la morfología del perfil dorsal y la reductibilidad o no de la lordosis lumbar mediante la simple inspección (45). Para una mejor valoración del morfotipo, la flexión recomendada del tronco es que la cabeza esté aproximadamente a la altura

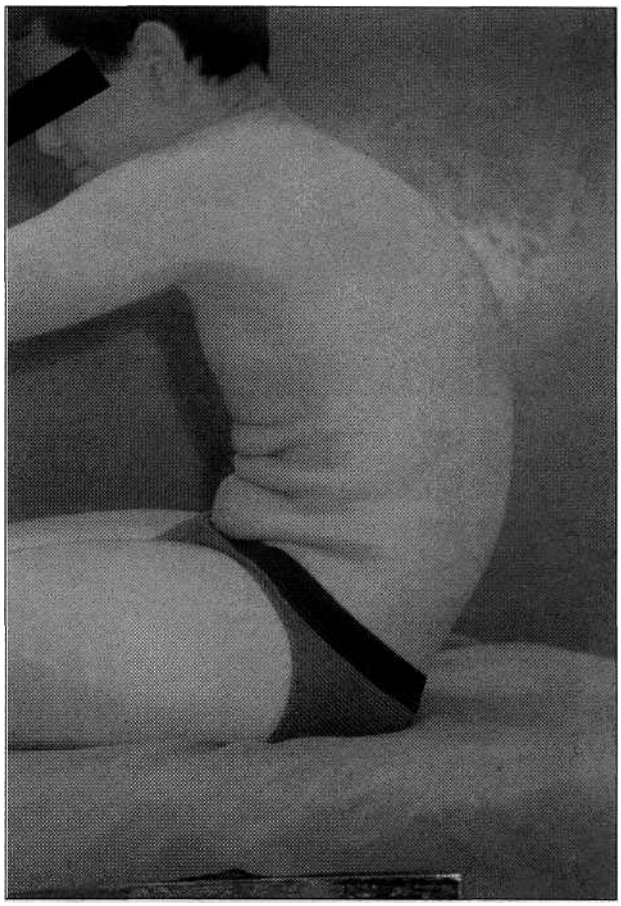

Fig. 7. Púber con cifosis funcional. Cifosis normal en bipedestación (IC-45) pero cifosis total (dorsal y lumbar) en flexión del tronco.

de la pelvis, si la extensibilidad isquiosural lo permite; en caso de cortedad se adoptará la flexión donde mejor se aprecie.

Existen seis morfotipos: a) *Normal,* cuando la cifosis dorsal está dentro de los límites fisiológicos y la lordosis lumbar se rectifica o incluso se dispone en una suave inversión (Fig. 8); b) *Incremento de la cifosis dorsal* (Fig.7); c) Inversión clara de la lordosis lumbar o *actitud cifótica lumbar* (Fig. 9); d) *Cifosis total,* que es una cifosis continua (un sólo radio de curvatura) que abarca las regiones torácica y lumbar; e) Clara *inflexión del raquis o "ápex"* en zona torácica, tóraco-lumbar o lumbar (Fig. 9,10); y f) Persistencia de una *lordosis lumbar* manifiesta.

Este sistema de clasificación de morfotipos del raquis en flexión (por comparación con esquemas de morfotipos), puede ser utilizable mientras no dispongamos de alguno de los dispositivos que cuantifiquen estas curvaturas (cifómetro, inclinómetro) (12, 33,

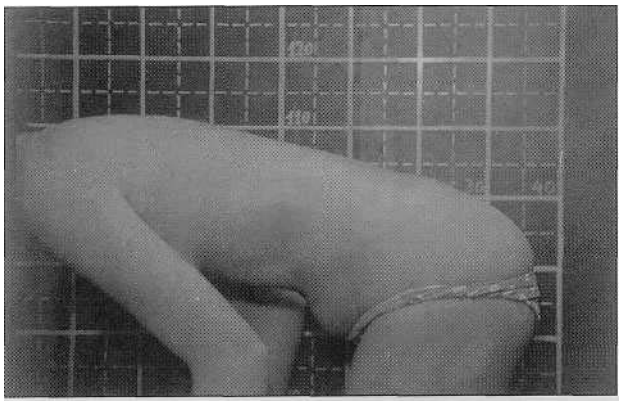

Fig. 8. Esquema de la disposición normal de la columna durante la flexión.

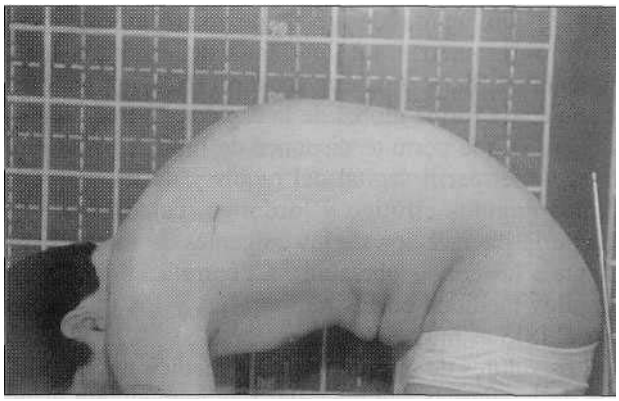

Fig. 10. Marcada cifosis dorsal con ápex, lo que indica estructuración.

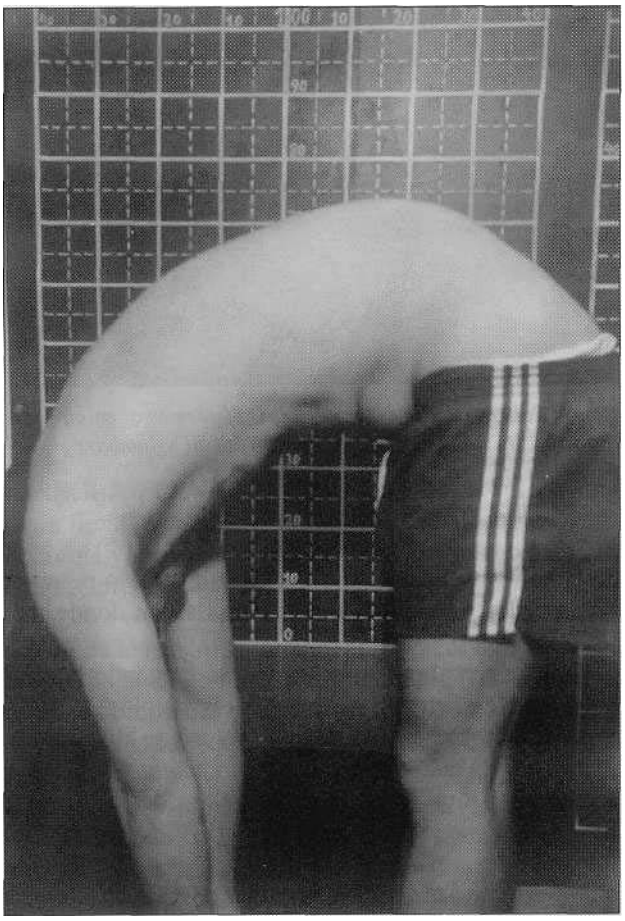

Fig. 9. Actitud cifótica lumbar con vértice (ápex) en L1-L2 en flexión del tronco.

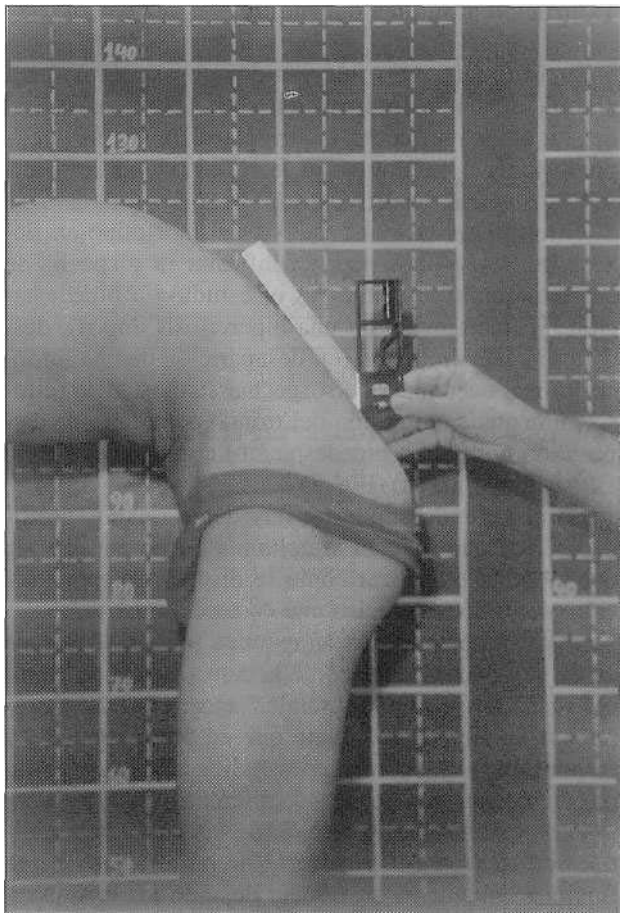

Fig. 11. Medición del ángulo lumbo-vertical de 37° en máxima flexión, lo que indica una marcada cortedad isquiosural.

53), que además permiten valorar la movilidad espinal (39, 33, 34, 53).

La disposición de la pelvis tiene una notable implicación con en el morfotipo adoptado por la columna, por lo que es preciso cuantificar su grado de basculación. Para ello, Santonja ha diseñado la cuantificación del án-

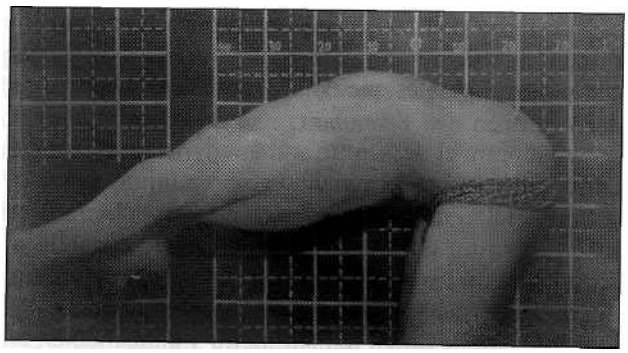

Fig. 12. Cifosis estructurada al persistir en este intento de corrección.

gulo lumbo-vertical (L-V) que es fácil y rápido de obtener (Fig. 11), midiéndolo en máxima flexión del tronco. Desde la posición de flexión también puede valorarse la reductibilidad de la curva cifótica, al pedir al sujeto que extienda la columna cérvico-torácica con los hombros en máxima flexión (36). Si persiste la curvatura (Fig. 12) nos indica rigidez o estructuración (49). Sus inconvenientes son la subjetividad al no cuantificar el grado de corrección, lo que puede subsanarse con los dispositivos anteriormente referidos; y el distinto grado de flexión del tronco existente entre los individuos, por las diferencias de extensibilidad isquiosural.

Examen en sedentación: El estudio de la sedentación es preciso incluirlo en el reconocimiento del raquis por el gran número de horas que pasamos al día en esta postura, sobre todo los niños (horas de clase, comidas, televisión, videojuegos, etc.) lo que se agrava con bastante frecuencia, por el uso de un mobiliario no adaptado a su talla (9, 31). Las posturas mantenidas tienen una influencia notable en el desarrollo de la morfología raquídea. Durante la edad escolar aún no se ha adquirido la lordosis definitiva y los niños y adolescentes abusan de prolongados sedentarismos que potencialmente pueden interferir en el correcto desarrollo morfológico de su columna lumbar (45).

Para explorar la estática raquídea en esta posición, el sujeto debe adoptar la postura habitual (relajada), dejando caer los brazos (apoyando los antebrazos sobre los muslos). Esta postura se denomina *sedentación asténica.* La zona sobre la que se sienten durante la exploración no ha tener respaldo, las piernas deben colgar con las rodillas en flexión de 90°. Lo aconsejable sería que los pies apoyasen en el suelo para lo que precisaríamos un dispositivo de regulación en altura. La camilla es válida para la exploración aunque no sea lo ideal.

Al adoptar la postura de sentado se produce una basculación posterior de la pelvis, una rectificación de la curva lordótica lumbar y un ligero incremento de la cifosis dorsal, en comparación con la actitud bípeda.

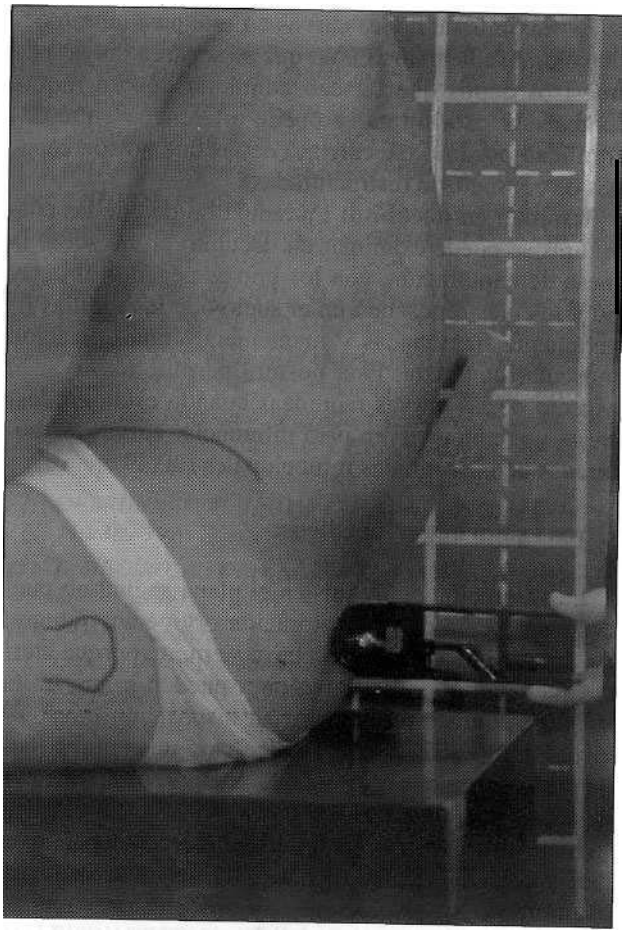

Fig. 13. Sedentación asténica. Medición del ángulo lumbo-horizontal, obteniéndose 115° lo que indica retroversión de la pelvis. Se aprecia una actitud cifótica lumbar.

Su análisis se realiza mediante la inspección del perfil sagital del raquis valorando sus curvaturas.

La inversión de la curvatura lumbar es frecuente en niños, adolescentes y universitarios, lo que puede suponer una sobrepresión sobre la porción anterior de los cuerpos vertebrales, por lo que en la pubertad al comprimirse su núcleo de crecimiento, puede ocasionar acuñamientos anteriores de la charnela tóraco-lumbar, o elongación de la musculatura extensora y de los ligamentos posteriores de la zona lumbar, lo que conduciría a una debilidad en esta zona, que quedaría más susceptible a posibles lesiones en un futuro (45).

La posición en sedentación asténica es idónea para descubrir las angulaciones (49). El morfotipo raquídeo encontrado en la sedentación asténica, se puede catalogar en las seis mismas posibilidades descritas para la flexión del tronco (45). La disposición de la pelvis puede ser cuantificada mediante la medición del ángulo lumbo-horizontal (42, 43) (Fig. 13).

La flexibilidad de las curvas en esta postura se puede valorar indicando al niño que se separe ("huya") de nuestros dedos que buscan contactar con su raquis lumbar. De esta forma se puede diferenciar entre deformidad postural (se corrige) de las que no son capaces de conseguirlo (estructuradas).

Examen en decúbito: La reductibilidad de las curvaturas se puede examinar en decúbito prono sobre la mesa de exploración, con los brazos pegados al cuerpo y los pies reposando en el suelo con las rodillas ligeramente flexionadas y manteniendo una relajación muscular completa. Esta postura permite observar el aspecto de las curvas raquídeas cuando están en descarga y también sirven para diferenciar curvas estructuradas de las actitudes o funcionales (20,49).

Otros exámenes ortopédicos:

La valoración del raquis en el plano sagital no puede ir desligada de una valoración ortopédica integral del sujeto, que debe completarse siempre, porque ciertas alteraciones en otras regiones pueden influir en la estática raquídea y modificar su disposición morfológica. Para llevarla a cabo se efectuará un examen físico protocolizado, explorando el cuerpo por detrás, por delante y lateralmente.

El estudio del raquis se completará valorando la disposición de su plano frontal. La pelvis se evaluará examinando su nivelación y su basculación comprobando si es normal o si está dispuesta en anteversión o retroversión.

En las extremidades inferiores se descartará la posible existencia de alteraciones torsionales, desalineaciones frontales (genu varo, genu valgo) y sagitales (genu recurvatum, genu flexo), y dismetrías,

El examen de los pies incluye sobre todo el estudio de su morfología (altura del arco longitudinal interno, protrusiones en la parte interna, eje pierna-talón, etc), y de la huella plantar.

La extensibilidad de la musculatura isquiosural debe explorarse siempre, ya que su cortedad se ha relacionado clásicamente con los incrementos de las cifosis dorsales (3, 13, 17, 30, 32, 41, 42, 43). Los métodos más habituales para su exploración en la clínica son el test dedos-planta con la medición del ángulo lumbo-horizontal y el test de elevación de la pierna recta (42, 43).

Exámenes complementarios

Deben abarcar principalmente, el estudio del crecimiento, la valoración neurológica del sujeto y, en contadas ocasiones, el estudio de la función cardiopulmonar.

El estudio del crecimiento es un complemento indispensable para valorar la posible progresión de las curvaturas espinales, paralela siempre a la maduración del sujeto.

Se valorará el desarrollo somático mediante estudio antropométrico, determinando como mínimo los valores de la talla, talla en sedentación y peso. La talla se medirá con un tallímetro de precisión, colocando al individuo con los talones, nalgas, espalda y cabeza en una línea vertical, manteniendo el vértex de la cabeza tangente al tope móvil del tallímetro y alineando en un mismo plano horizontal el conducto auditivo externo y el suelo de las órbitas oculares (plano de Frankfourt). La medida se toma en máxima inspiración, con el individuo estirándose al máximo y efectuando nosotros una suave tracción sobre las mastoides. La talla sentado se registra con las mismas condiciones que la anterior pero con el sujeto en sedentación con las caderas y rodillas a 90° de flexión. El peso debe registrarse con el explorado en ropa interior.

En casos de niños y/o adolescentes, es de interés vigilar la velocidad de crecimiento de la talla, tanto en bipedestación como en sedentación (13). También debe evaluarse el estado de la maduración esquelética y sexual. La primera puede valorarse mediante la determinación de la edad ósea basada en el estudio radiográfico de la muñeca izquierda y su comparación con estándares de diferentes atlas (21, 51), aunque es aconsejable comparar con referencias obtenidas en poblaciones similares a la nuestra (19, 24).

La maduración sexual se puede realizar con el apoyo de los esquemas clínicos de Tanner sobre la maduración gonadal, ubicando en uno de los cinco estadios establecidos. En la niña se valora el desarrollo mamario y del vello pubiano y en el niño el crecimiento de los genitales externos y el desarrollo del vello pubiano (16, 28, 37), Con ello podrá establecerse el estadio puberal y catalogar al sujeto como prepuberal, puberal o postpuberal, lo que es de notable interés para valorar el pronóstico de una posible deformidad vertebral, así como para la orientación terapéutica de la misma, ya que éstas suelen progresar hasta que la maduración se completa.

El examen neurológico debe realizarse sistemáticamente ya que algunas deformidades vertebrales pueden llegar a producir compresiones medulares con paraparesias e incluso paraplejias (5, 9, 18), debiendo buscarse signos de déficits neurológicos. Algunas alteraciones neurológicas pueden ser tanto el origen como la consecuencia de una deformidad espinal, por lo que pueden ser necesarias exploraciones más profundas para discernirlo.

En ocasiones se precisará realizar un examen de la

función cardio-respiratoria, en busca de posibles repercusiones de las deformidades espinales si las hubiera. Las desviaciones vertebrales acusadas (sobre todo escolióticas), pueden conducir a una insuficiencia respiratoria restrictiva (49).

Periodicidad de las evaluaciones clínicas

Dependerá de los resultados de la primera evaluación y de la edad del sujeto en el momento de realizar ésta (42). Aunque en un primer estudio clínico de un escolar no se detecten anomalías ortopédicas, cabe programar una revisión durante el estirón puberal (11 - 12 años) y otra al final de su etapa escolar (13-14 años).

Si se encuentra una "mala postura" con curvas exageradas pero reductibles, en una etapa prepuberal, se recomendará una revisión anual hasta el final de la pubertad (49), pero si el mismo hallazgo ocurre durante el estirón puberal, las revisiones se distanciarán solo a seis meses (9, 29, 49).

Cuando existe una deformidad estructurada, la periodicidad dependerá de factores como edad ósea, terapéutica aplicada, respuesta a la misma, etc. En general oscila entre tres y seis meses.

Correspondencia;
F. Santonja Medina
Facultad de Medicina. Área de Fisioterapia
Campus de Espinardo
30100 Murcia
Universidad de Murcia

Bibliografía

(0) *ALMAGRO, P., MIRALLAS, J.A., GRACIA, A., MARTINEZ, J.L., LERGA, I., BOLUDA, M.J.: Detección precoz de la escoliosis. Puerto de Sagunto (Valencia). Hospital de Sagunto, Servicio de Rehabilitación, 1986.*

(1) *ASCANI, E., SALSANO, V., GIGLIO, G.: The Incidence and Early Detection of Spinal Deformities. A Study Based on the Screening of 16.104 Schoolchildren. Italian J Orthop and Traumatol 1977; 3:111-117.*

(2) *ASMUSSEN, E., HEEBOLL-NIELSEN, K.: Posture, mobility and strength of the back in boys, 7 to 16 years old. Acta Orthop Scand 1959; 28:174-189.*

(3) *BADO, J.L.: Dorso Curvo. Montevideo: Artecolor, 1977.*

(4) *BALIUS, R., BALIUS, R., BALIUS, X.: Columna vertebral y deporte. Apunts 1987; 24:223-229.*

(5) *BRADFORD, D.S.: Kyphosis. Editorial Comment. Clin Orthop 1977; 128:2-4.*

(6) *BUENO M.: Crecimiento y desarrollo humanos y sus trastornos. Madrid: Ergón, 1993.*

(7) *CARR, A.J., JEFFERSON, R.J., TURNER-SMITH, A.R. y cols.: Surface stereophotogrammetry of thoracic kyphosis. Acta Orthop Scand 1989; 60(2):177-180.*

(8) *CARR, A.J., JEFFERSON, R.J., TURNER-SMITH, A.R., BEAVIS, A.: An Analysis of Normal Back Shape Measured by ISIS scanning. Spine 1991; 16(6):656-659.*

(9) *CHOPIN, D., DAVID, T.: Cyphoses pathologiques. Encycl Méd Chir Appareil Locomoteur, 15872 A10: 10-1989.*

(10) *CHOPIN, R., CHOPIN, D.: Desviaciones anteroposteriores del raquis. Praxis Médica. 8.081 (3-24-06):1-13.*

(11) *CONTRERAS, M.J., MIRANDA, J.L., ORDOÑEZ, M.F., MIRANDA, M., DIEZ, F.: Semiología del dorso curvo juvenil. En: Jornada Monográfica Vertebral. Madrid, Servicio de Rehabilitación del Hospital La Paz. Madrid, 1981; 41-65.*

(12) *DEBRUNNER, H.U.: Das Kyphometer. Z Orthop 1972; 110:389-392.*

(13) *DIMEGLIO, A.: Ortopedia.infantil cotidiana. Barcelona: Masson, 1991; 211-239.*

(14) *DOMMISSE, G.F.: The vulnerable, rapidly growing thoracic spine of the adolescent. S Afr Med J 1990; 78(4): 211-213.*

(15) *DRUMMOND, D.S., ROGALA, E., GURR, J.: Spinal Deformity: Natural History and the Role of School Screening. Orthopedic Clinics of North America 1979; 10(4):751-759.*

(15a) *FERNANDEZ, R., FOX, D.E.: Evaluation of lumbar lordosis. A prospective and retrospective study. Spine, 1985; 10(9):799-803.*

(16) *FERNANDEZ, M., SEARA, G.: Pubertad normal femenina. En: Herrera E, Pavía C, Yturriaga R (eds). Actualizaciones en endocrinología: La pubertad. Madrid: Díaz de Santos, 1994.*

(17) *FISK, J.W., BAIGENT, M.L., HILL, P.D.: Sheuermann's Disease. Clinical and Radiological Survey of 17 and 18 year olds. Am J Phys Med 1984; 63:18-30.*

(18) *FON, G.T., PITT, M.J., THIES, A.C.: Thoracic kyphosis: Range in normal subject. Am J Roentgenol 1980; 134(5):979-983.*

(19) *GARCIA DE LA RUBIA, S., SANTONJA, F., BORRAJO, E., CANTERAS, M.: Estándares de maduración ósea en una población escolar de Murcia. Premio "Prof. Rodríguez López". Sociedad de Pediatría del Sureste de España. Premios Anales de Pediatría, 1996.*

(20) *GARCIA PEREZ, F., HERRERO, A.: Exploración del paciente con cifosis juvenil. En: Pastrana R y cols. Escoliosis y cifosis juvenil. Madrid: Monografías de Rehabilitación, 1990; Vol 3:187-194.*

(21) *GREULICH, W.W., PYLE, S.I.: Radiographics atlas of skeletal development of the hand and wrist. 2 ed. Stanford: Stanford University Press, 1959.*

(22) *HAZEBROEK-KAMPSCHREUR, A.A.J.M., HOFMAN, A., VAN DIJK, A.P.H., VAN LINGE, B.: Prevalence of Trunk Abnormalities in Eleven-Year-Old Schoolchildren*

in Rotterdam, The Netherlands. J Pediatr Orthop 1992; 12:480-484.

(23) *HELLSTRÖM, M., JACOBSSON, B., SWÄRD, L., PETERSON, L.: Radiological Abnormalities of the thoracolumbar Spine in the Athletes. Acta Radiológica 1990; 31(2):127-132.*

(24) *HERNANDEZ, M., SANCHEZ, E., SOBRADILLO, B., RINCON, J.M.: Maduración ósea y predicción de talla. Atlas y métodos numéricos. Madrid: Díaz de Santos, 1991.*

(25) *HIDALGO, N., ARANDA, A., GUTIERREZ, C., CAYUELAS, C., MARTINEZ, Mª, LUQUE, J., CARRERAS, J.L.: Estudio seriado de anomalías raquídeas en la provincia de Córdoba. Rehabilitación 1989; 23(2):90-94.*

(26) *HUESA, F., SANCHEZ, J., SANJUAN, I. et al.: Nuestra experiencia en el tratamiento rehabilitador de las cifosis durante un periodo de diez años. A propósito de 264 casos. Rehabilitación 1992; 26 (1):16-22.*

(26a) *JORDA, J., CHUMILLAS, S., FERNANDEZ, C.: Detección precoz de desviaciones de columna vertebral, a nivel escolar, como promoción de salud. Valencia: Generalitat Valenciana, 1991.*

(27) *KAPANDJI, I.A.: Cuadernos de Fisiología articular. Tronco y raquis, tomo 3, 2ª ed. Barcelona: Masson, 1983.*

(28) *LOPEZ, A., CHARRO, A.: Pubertad normal masculina. En: Herrera E, Pavía C, Yturriaga R (eds). Actualizaciones en endocrinología: La pubertad. Madrid: Díaz de Santos, 1994.*

(29) *LALANDE, G., KALIFA, G., DOBOUSSET, J.: Les déformations sagitales. Encycl Méd Chir, Paris. Radiodiagnostic II, 31671 B50: 4-1984*

(30) *LAMBRINUDI, C.: Adolescent and senile kyphosis. Brith Med J 1934; 2:800-804.*

(31) *LESUR, J.: La gimnasia médica en pediatría. Barcelona: Masson, 1969.*

(32) *LOWE, TG.: Scheuermann's disease. J Bone Joint Surgery [Am] 1990; 72(6):940-945.*

(33) *MELLIN, G.: Measurement of thoracolumbar posture and mobility with a Myrin inclinometer. Spine 1986; 11(7):759-762.*

(34) *MELLIN, G., POUSSA, M.: Spinal Mobility and Posture in 8- to 16-Year-Old Children. J Orthop Res 1992; 10(2):211-216.*

(35) *MIRANDA, J.L., ARMIJO, A., ERAZO, P., FERNANDEZ, E., MUÑOZ, J., PALACIOS, F.: Morfotipología sagital del raquis adolescente. Rehabilitación 1994; 28(5):302-309.*

(36) *MOE, J.H., WINTER, R.B., BRADFORD, D.S., LONSTEIN, J.E.: Deformaciones de la columna vertebral. Barcelona: Salvat, 1982*

(37) *MORENO ESTEBAN, B., BRETON, I.: Valoración del crecimiento y desarrollo. Auxología, auxometría y maduración. En Retrasos del crecimiento. Fisiopatología. Madrid: Díaz de Santos, 1992.*

(38) *NITZSCHKE, E., HILDENBRAND, M.: Die Epidemiologie des Rundrückens bei Schulkindern. Z Orthop 1990; 128:477-481.*

(39) *ÖHLEN, G., SPANGFORT, E., TINGVALL, C.: Measurement of spinal sagittal configuration and mobility with Debrunner's Kyphometer. Spine 1989; 14(6):580-583.*

(39a) *ÖHLEN, G., WREDMARK, T., SPANGFORT, E.: Spinal Sagittal Configuration and Mobility related to low-back pain in the female gymnast. Spine 1989; 14(8):847-850.*

(40) *PAQUET, N., MALOUIN, F., RICHARDS, C., DIONNE, J., COMEAU, F.: Validity and Raliability of a New Electrogoniometer for the Measurement of Sagittal Dorsolumbar Movements. Spine 1991; 16(5):516-519.*

(41) *SANTONJA, F.: Exploración clínica y radiográfica del raquis sagital. Sus correlacciones. Murcia: Secretariado de publicaciones e Intercambio Científico. Universidad de Murcia, 1993 (microficha).*

(42) *SANTONJA, F., MARTINEZ, I.: Valoración médico-deportiva del escolar. Murcia: Secretariado de publicaciones e Intercambio Científico. Universidad de Murcia, 1992.*

(43) *SANTONJA, F., ANDUJAR, P., MARTINEZ, I.: Ángulo lumbo-horizontal y valoración de repercusiones del Síndrome de Isquiosurales Cortos. Apunts 1994; XXXI:103-111.*

(44) *SANTONJA, F., MARTINEZ, I.: Raquis y Deporte: ¿Cúal sí y cuándo? Selección 1995; 4(1):34-44.*

(45) *SANTONJA, F.: Las desviaciones sagitales del raquis y su relación con la práctica deportiva. En: Ferrer V, Martínez L, Santonja F. Escolar: Medicina y Deporte. Albacete: Diputación Provincial, 1996; 251-268.*

(46) *SCHEUERMANN, V.H.: Kyphosis dorsalis juvenilis. Zeitschrift für Orthopädische Chirurgie 1921; 41:305-317.*

(47) *SIMPSON, S.R.: Evaluation of a flexible ruler technique for measuring lumbar lordosis in the clinical assessment of low back pain. J Soc Occup Med 1989; 39(1):25-29.*

(48) *SORENSEN, H.K.: Scheuermann Juvenile Kiphosis. Copenhagen: Munksgaard, 1964.*

(49) *STAGNARA, P.: Deformaciones del raquis. Barcelona: Masson, 1987.*

(50) *TANGUY, A., DALLE, A., EUDE, M., PEUCHOT, B.: Biomécanique rachidienne. Chirurgie & Orthopedie du rachis. Enfant, Adolescent. Montpellier: Sauramps Medical, 1989.*

(51) *TANNER, J.M., WHITEHOUSE, R.H.: Valoración de la maduración esquelética y predicción de la talla adulta (Método TW2). Barcelona: Ancora, 1988.*

(52) *TURNER-SMITH, A.R., HARRIS, J.D., HOUGHTON, G.R., JEFFERSON, R.J.: A method for analysis of backshape in scoliosis. J Biomech 1988; 21(6):497-510.*

(53) *WILLNER, S.: Spinal pantograph: a non-invasive technique for describing kyphosis and lordosis in the thoraco lumbar spine. Acta Orthop Scand 1981; 52:525-529.*

(54) *WILLNER, S., JHONSON, B.: Thoracic kyphosis and lumbar lordosis during the growth period in children. Acta Paediatr Scand 1983; 72(6):873-878.*